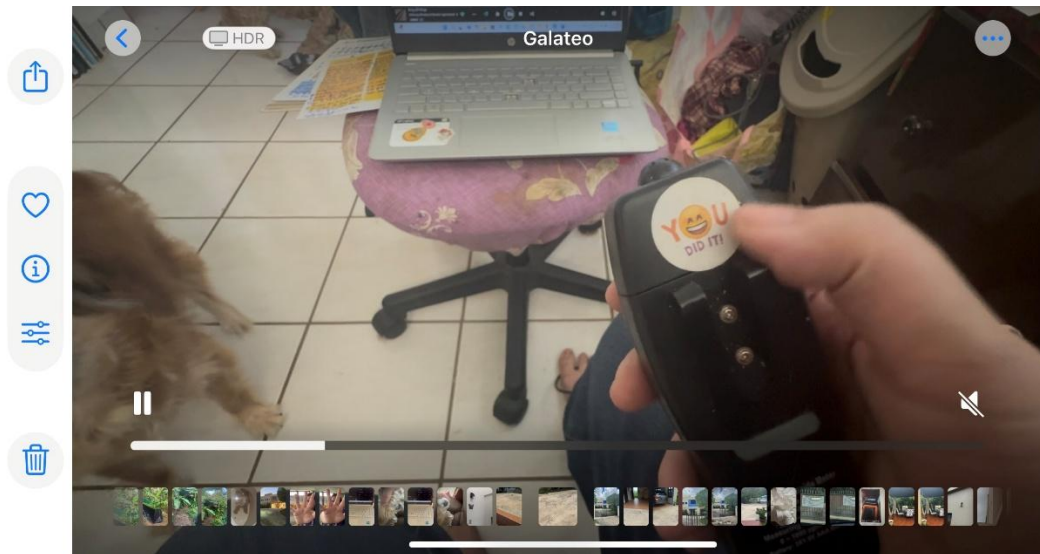


## Fotos Anejo B: Fotos de Evidencia Médica y Veterinaria

**Primera foto:** Medidor de CO en mi cuarto con resultado positivo. **Segunda foto:** muestra lo que hicieron los progenitores con el medidor de monóxido de carbono cuando comencé a poner en social media los efectos del low degree chronic carbon monoxide poisoning: a la misma vez que niegan que haya toxic gassing pasando, en algún momento entraron al cuarto y le pusieron un sticker de “good job” al CO meter y lo dañaron para que no pudiera seguir tomando readings (no tenía dinero para seguir comprando más aparatos). En la última hospitalización forzada hicieron desaparecer esa evidencia del cuarto (el CO meter con el sticker de “you did it!”). Proyección psicológica: toxic positivism.



Fotos Anejo B: Fotos de Evidencia Médica y Veterinaria

## Fotos Anejo B: Fotos de Evidencia Médica y Veterinaria

Tercera, cuarta y quinta foto: screenshots del tweet donde se explicó el 10 de septiembre que lo que tenía Princesa era inflamación, no infección, y cómo logré demostrar que si los perros están solo conmigo no les dan infecciones, solo tienen infección causada por el chronic toxic gas exposure. Por eso no me permitieron a mí ir al veterinario el 10: no querían que el veterinario documentara evidencia de inflamación, tenían que fabricar la infección primero y luego llevar a los perros al veterinario. En estas fotos se ve la discrepancia en la temperatura del cuerpo y oreja de Princesa (lo que rules out an infection, pero además de eso la oreja en la foto no tiene ni siquiera supuración, tal cual sucede en una infección: solo está bien cerrada por inflamación). Llevan causándoles infecciones a las dos perritas desde hace un año para cover up chronic inflammation caused by toxic gassing

## Fotos Anejo B: Fotos de Evidencia Médica y Veterinaria

12:17 SOS

← Post ...



**Victoria Magdaluz Veragoeiz** 🌻🔵  
@ayudaracrecer

El primer temperature reading is Princess inner ear temperature (movi su oreja y tome la temperatura donde esta el ear canal, que en estos momentos esta completamente cerrado por inflamación, ya lo ha estado desde hace meses).

El segundo reading es la parte de arriba de la cabeza, que está mas fria porque el AC está on.

Se añade foto y video que muestra el ear canal totalmente cerrado por inflamación.

#UnbeingWar #DignityRapes



Last edited 1:52 PM · 9/10/25 · 38 Views

 Add another post



12:17 SOS

← Victoria Magdaluz Veragoeiz 307.4K posts

Posts Replies Highlights Videos Photos Articles

Resulta que en este tweet se ve bien clara la seria INFLAMACIÓN de Princesa en su oído el 10 de septiembre (en otro momento se midió una discrepancia de 5 grados de temperatura en el cuerpo de Minnie [5 grados más caliente en la zona inflamada; 5 grados más fría en la zona más fría de su cuerpo] pero la más importante es Princesa porque con ella se ensañaron más esta vez.

En este video del 10 de septiembre se ve que no hay supuración en el oído, y constó que no había mal olor de infección either... y sobre todo: una infección no causa incremento de temperatura localizado (solo incrementar temperatura en ciertas partes del cuerpo). Eso solo lo causa el chronic gas exposure.

Este ha sido el modus operandi de los progenitores durante TODO el último año: provocar infecciones a las peludas para encubrir la inflamación del toxic gassing.

Resulta que ya se puede probar que en los dos meses que estuvieron conmigo ellas tenían inflamación, no infección (si hubieran tenido infección, la temperatura había incrementado en todo el cuerpo).

Este detalle es otro detalle importante entre los que pasaron el 10 de septiembre.

 **Victoria Magdaluz Veragoeiz** · 9/10/25

El primer temperature reading is Princess inner ear temperature (movi su oreja y tome la temperatura donde esta el ear canal, que en estos momentos esta completamente

12:17 SOS

← Victoria Magdaluz Veragoeiz 307.4K posts

Posts Replies Highlights Videos Photos Articles

Hay más evidencia de inflamación de los perros que se compartió ese día, 10 de septiembre, pero esta es la más llamativa: un incremento de temperatura de 3 grados solo en los oídos de Princesa, la temperatura de la cabeza estaba tres grados menos. Cuando hay fiebre por infección, es en todo el cuerpo, no solo en las orejas.

O sea: el 10 de septiembre no había infección en los perros, había una seria inflamación causada por toxic gassing. Los progenitores se negaron a que yo llevara los perros al veterinario porque no querían que hubiera evidencia de la inflamación.

Ese mismo día pidieron la ley 408 viciosa, a sabiendas de que los perros estaban muy mal no me dejaron llevarlos yo misma al vet, fabricaron que se me ingresara a la fuerza en septiembre 11 (no, no me avisaron el 10 de que sería ingresada el 11)...

Y luego no llevarían a Princesa y a Minnie al vet hasta septiembre 18 (tardaron toda una semana en llevarlas al vet). Según las medicaciones que les dieron a Princesa y Minnie, el 18 tenían infección de piel/oídos y alergias.

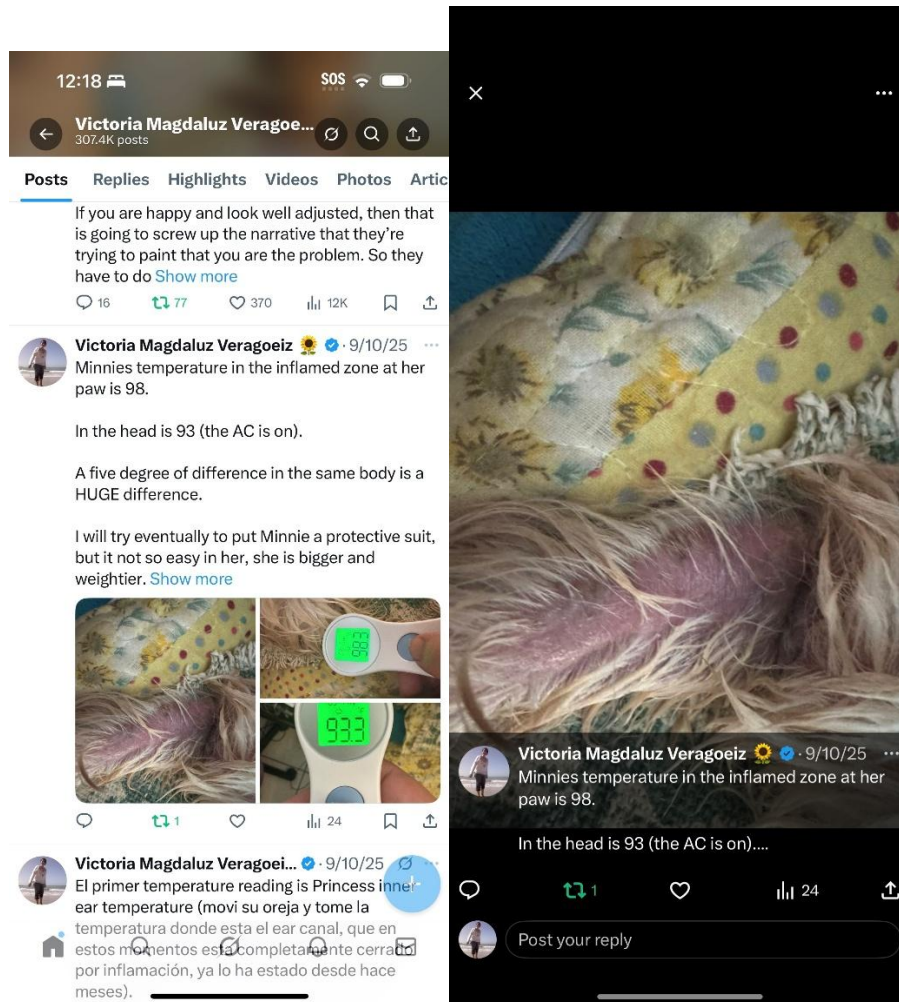
O sea: los progenitores volvieron a hacer lo que hacen siempre: infectar a propósito a las peludas y luego decir que lo que tienen es "infección provocada por alergias de piel [no pagaron la apoquel antes, solo para tener la coartada para decir que "las infecciones son causadas por alergia crónica de piel"]

Resulta que en este tweet se ve bien clara la seria INFLAMACIÓN de Princesa en su oído el 10 de septiembre (en otro momento se midió una

4

## Fotos Anejo B: Fotos de Evidencia Médica y Veterinaria

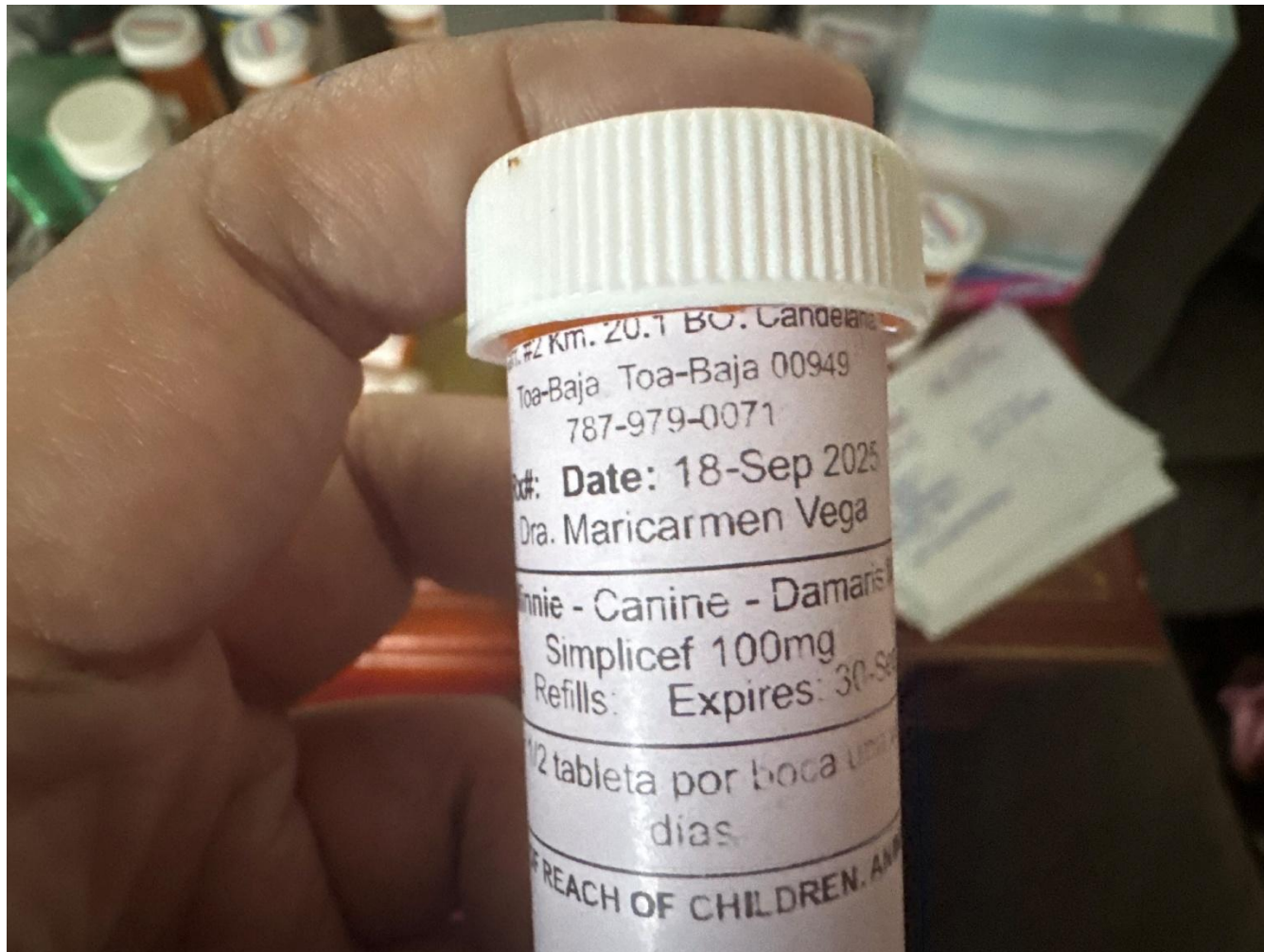
Sexta y séptima foto: fotos de Minnie el 10 de septiembre, con una seria inflamación que requería atención veterinaria inmediata, pero no se me permitió a mí llevarla el 10 y el 11 de septiembre fui hospitalizada a la fuerza). La foto muestra claramente su gran inflamación.





## Fotos Anejo B: Fotos de Evidencia Médica y Veterinaria

Octava foto: una diferencia de CINCO grados en una zona del cuerpo de un perro es un claro signo de inflamación, no de infección (si fuera infección, le daría fiebre en todo el cuerpo). Los progenitores no llevaron a los perros al veterinario hasta el 18 de septiembre (foto de meds) para provocar infección adrede que ocultara la inflamación. Por eso no me dejaron a mí llevarlas al vet el 10 de septiembre.



Fotos Anejo B: Fotos de Evidencia Médica y Veterinaria

**Más fotos y videos que evidencian el patrón de abuso médico y el gaslighting médico, sobre todo contra los perros, puede verse en el web site [www.twitter.com/unbeinghouse](https://www.twitter.com/unbeinghouse)**